

Handleiding casus Werkgroep Veterinaire Tandheelkunde.



Inleiding.

Ten behoeve van de aanvraag van het lidmaatschap voor de Werkgroep Veterinaire Tandheelkunde (WVT) wordt het kandidaat-lid gevraagd drie casus aan te leveren. Deze casus worden door de toelatingscommissie van de WVT beoordeeld.

Het doel van het aanleveren van de casus is om een indruk te krijgen van de vaardigheden en het kennisniveau van de kandidaat inzake de veterinaire tandheelkunde. Over de aangeleverde casus kan achteraf niet worden gediscussieerd met de toelatingscommissie.

Om tot een objectieve en eerlijke beoordeling te komen is het belangrijk dat de kandidaat de casus aanlevert volgens een bepaald format. Deze handleiding geeft tips en informatie hoe de casus op een juiste manier kunnen worden aangeleverd. Zie het aanmeldingsproces als een visitekaartje die je afgeeft!

Aanleveren van de casus.

De casus dient digitaal te worden aangeleverd bij de secretaris van de WVT. De secretaris zal de aangeleverde casus doorsturen naar de leden van de toelatingscommissie. De casus worden in aparte bestandsmappen aangeleverd, in totaal dus drie bestandsmappen.

Een bestandsmap van een casus bevat drie sub-mappen:

- een sub-map met de beschrijving van de casus zoals signalement, onderzoek, (gescande) gebitskaart en behandeling (Word document of PDF etc.)
- een sub-map met klinische foto's (JPEG)
- een sub-map met röntgenfoto's (JPEG)

Mogelijkheden voor een casus.

De verschillende onderdelen in de tandheelkunde die gebruikt kunnen worden voor een casus zijn:

- parodontologie
- extractie(s)
- chirurgie
- endodontologie
- prostodontologie
- orthodontie.

Van de kandidaat wordt gevraagd drie *verschillende* gevallen te presenteren uit deze onderdelen, bijvoorbeeld: extractie gebitselement(en) kat, endodontische behandeling van een hoektand en een mond-chirurgische behandeling.

Van alle drie de casus worden klinische foto's ingestuurd zowel pre- als postoperatief. Het is van belang duidelijke en scherpe foto's aan te leveren in JPEG formaat vergezeld van een duidelijk bijschrift bijvoorbeeld "epulis buccaal 309".

Dentale radiologie is een belangrijk onderdeel en elke casus dient te worden ondersteunt met dentale röntgenfoto's (voor en na behandeling). Bij de kat boven de 4 jaar wordt een full mouth serie verwacht zeker als er sprake is van tandresorptie.

Criteria aan te leveren röntgenfoto's.

Het op de juiste manier aanleveren van röntgenfoto's is belangrijk voor een goede beoordeling van de casus. Belangrijke aandachtspunten hierbij zijn:

- links/rechts aanduiding op de foto aanwezig?
 - o Handmatige ontwikkelde röntgenfoto's kunnen worden gefotografeerd op een lichtbak met een camera en als JPEG worden ingestuurd eventueel na goede beelduitsnijding te maken. Let op: gespiegelde foto's worden direct afgewezen
- staat het te beoordelen object er goed op?
 - o de wortelpunten met rondom voldoende kaakbot moeten goed te beoordelen zijn
- belichting en contrast optimaal voor beoordeling?
 - o (sterk) onderbelichte en overbelichte foto's worden afgewezen
- artefacten?
 - o artefacten of beschadigingen van de film bij handontwikkelde foto's kunnen een probleem zijn. Als deze niet het te beoordelen object betreffen hoeft dit geen probleem te zijn. Voorbeeld: een kras of een artefact op een te beoordelen wortelpunt dan de foto overmaken en niet insturen.
- digitaal aanleveren in JPEG met een (duidelijke) omschrijving van het object op de foto bijvoorbeeld: "preoperatieve foto 104".
- aanleveren zoals je de foto beoordeelt bijvoorbeeld: een 104 altijd met kroon naar beneden gericht.

Een voorbeeld hoe een (serie) röntgenfoto's dient te worden aangeleverd is als bijlage bijgevoegd (bijlage 1). Het betreft hier röntgenopname van een kat en een hond. De röntgenfoto's van de bovenkaak worden zodanig gedraaid dat de kronen naar beneden gericht zijn. De röntgenfoto's van de onderkaak worden zodanig gedraaid dat de kronen naar boven steken.

Voor een goede beoordeling van de casus is het verstandig zowel preoperatieve als postoperatieve röntgenfoto's in te sturen, zeker in het geval van extractie(s).

Beschrijving en opbouw van de casus.

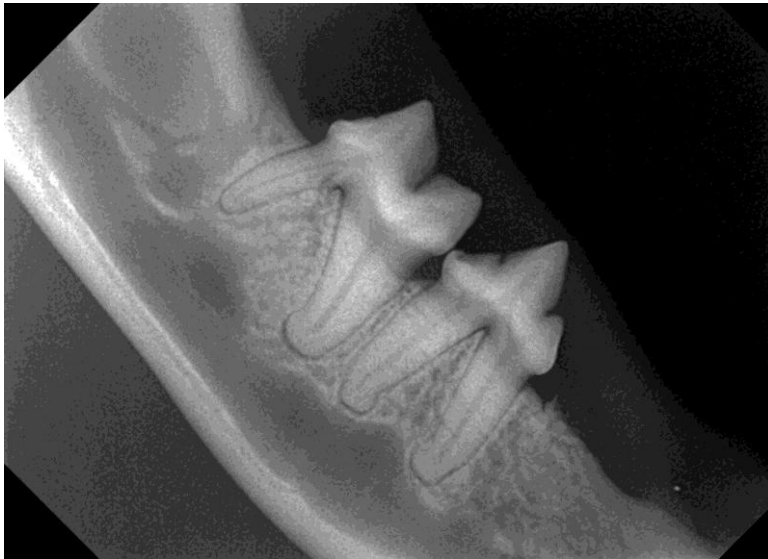De opbouw van de casus kan als volgt:

1. signalement patiënt
2. anamnese
3. kort verslag algemeen onderzoek
4. oraal-/gebitsonderzoek waarbij een compleet ingevulde gebitskaart niet mag ontbreken.
 - a. Onderzoek zonder sedatie
 - b. Onderzoek met sedatie en daarbij ook gebruikte narcosemiddelen kort vermelden
5. verslag interpretatie gemaakte röntgenfoto's

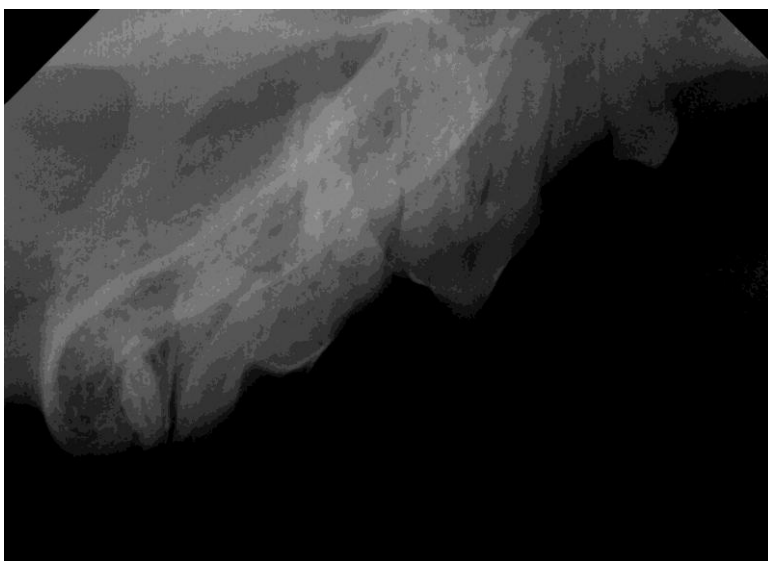
6. diagnose, eventueel een differentiaal diagnose
7. voorgestelde/uitgevoerde behandeling
 - a. beschrijving van de uitgevoerde behandeling
 - b. vermelden gebruikte materialen en instrumenten
8. nabehandeling en adviezen aan eigenaar
9. (eventuele) uitslagen histologie/pathologie
10. Verslag van de controle en eventueel follow up als er nog vervolgbehandelingen zijn m.b.t. de casus

Bijlage 1.

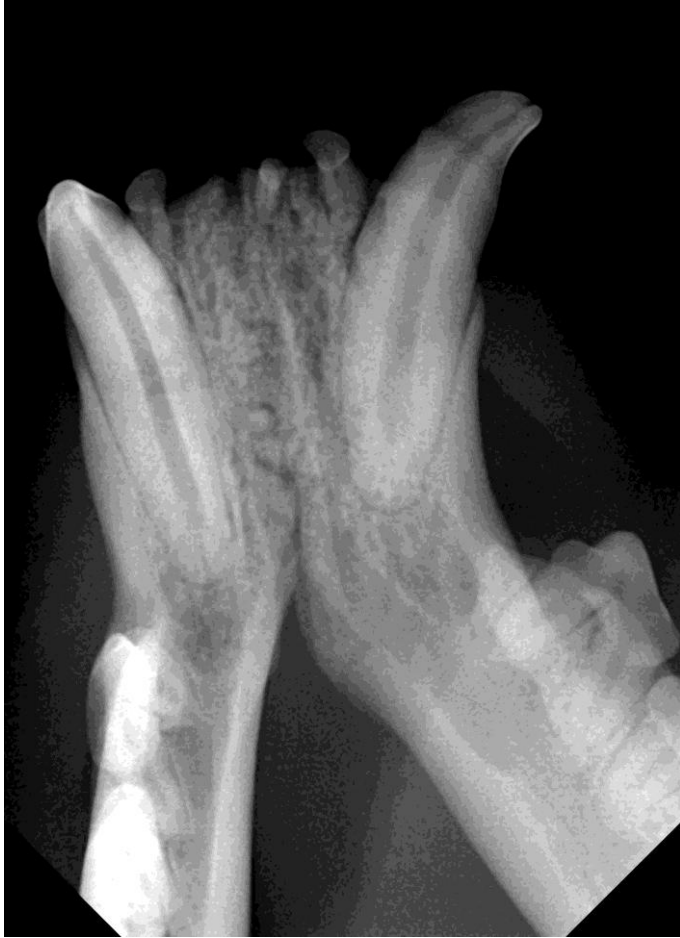Voorbeeld juiste wijze aanleveren röntgenfoto kat en hond. De aanduiding (markeerteken) links/rechts is vanwege bewerking verdwenen. Let erop dat die aanwezig moet zijn (bij sommige digitale programma's staat deze er niet op) en laat de stip ook altijd op dezelfde locatie in de mondholte. Het markeerteken is standaard altijd aan de craniale zijde van de foto.



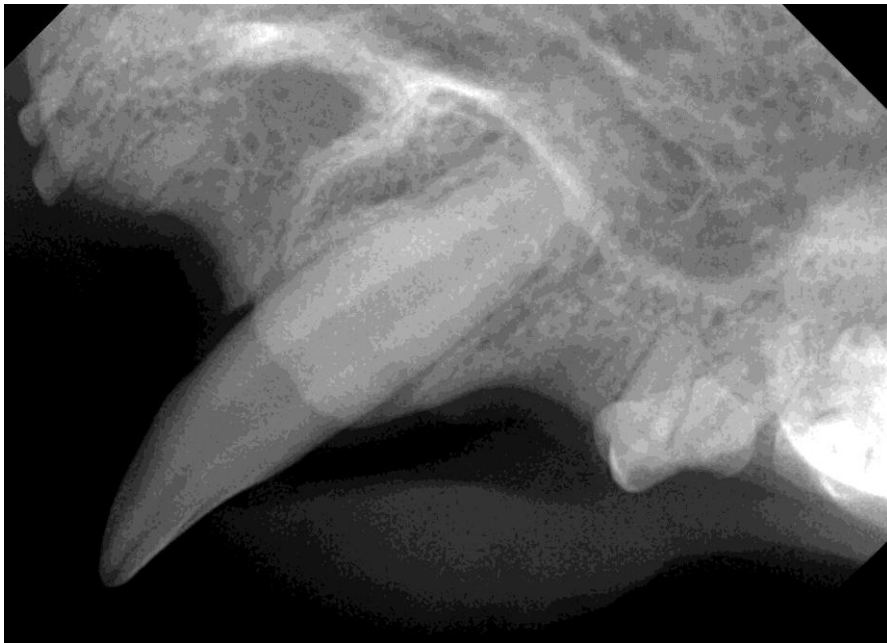1. kat YY: rechter mandibula. Kronen naar boven gericht.



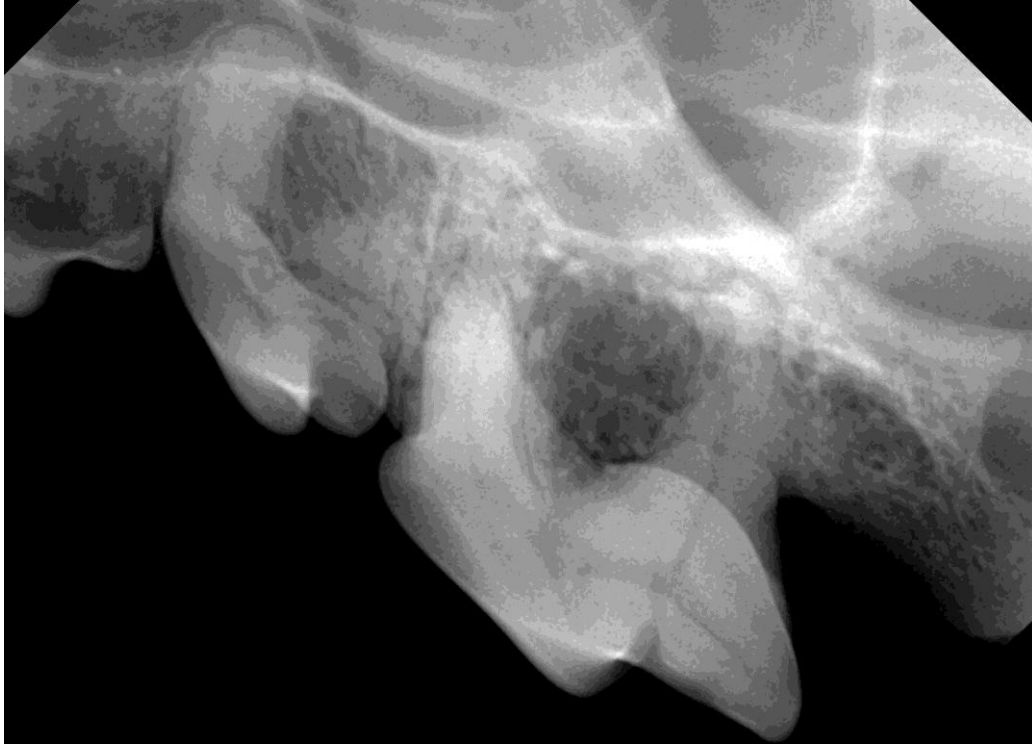2. kat YY: rechter maxilla. Kronen naar beneden gericht.



3. kat YY onderkaak. Kronen naar boven gericht.



4. kat YY: röntgenfoto 204.



5. hond XX : röntgenfoto 207 en 208. Ook hier kronen naar beneden gericht.